

# Pathologien am Pes anserinus und an der Biceps femoris-Sehne

Von Erhan Basad

*Keywords: Tendinitis, Biceps femoris, Pes anserinus, Semitendinosus, Tractus iliotibialis.*

*Die Sehne des Musculus biceps femoris und die Sehnen am Pes anserinus gehören zu den wichtigen kniegelenksnahen Sehnenstrukturen. Sie sind ein stark lasttragender Teil bei der Bewegung von Hüft- und Kniegelenk. Dieser Artikel behandelt die anatomischen und funktionellen Grundlagen, sowie die Erkennung und Behandlung von Pathologien am Pes anserinus und der Biceps-femoris Sehne am Kniegelenk.*



## Grundlagen und Anatomie

Zu den wichtigsten kniegelenksnahen Sehnenstrukturen gehören, neben dem Streckapparat, die Biceps femoris Sehne lateral und der Pes anserinus medial (latein. Bezeichnung für „Gänsefuß“). Der M. biceps femoris ist ein Oberschenkelmuskel, der aus einem langen und einem kurzen Kopf besteht. Das Caput longum entspringt am Tuber ischiadicum und das Caput breve distal am dorsalen Femur. Der distale Ansatzpunkt befindet sich am Fibulaköpfchen. Am Hüftgelenk wirkt der Muskel als Strecker und Außenrotator. Am Kniegelenk beugt der M. biceps femoris – wobei das Caput longum auch den Unterschenkel außenrotiert.

Der Pes anserinus wird in einen oberflächlichen und einen tiefen Bereich unterteilt. Der Pes anserinus superficialis ist eine Vereinigung der Semitendinosus-, Gracilis-, und Sartorius-Sehnen. Zusammen bilden sie eine dreieckige Sehnenplatte, die medial am Tibiakopf ansetzt. Der Pes anserinus profundus wird durch aufteilende Züge der Semimembranosus-Sehne gebildet, die sich zwischen medialer Tibia, Popliteal-Muskel und der poplitealen Kapsel spannen. Der Musculus semitendinosus besteht, wie der Name sagt, zu häftigen Teilen aus einer langen Sehne und einem schmalen Muskel. Der Semitendinosus-Muskel ist ein Beuger des Hüftge-

lenkes und Teil der ischiocruralen Muskulatur („Hamstrings“) bestehend aus M. biceps femoris und M. semimembranosus. Die Hauptfunktion der ischiocruralen Muskulatur ist die Hüftstreckung und Kniebeugung. Zusätzlich ist eine paradoxe (antagonistische) Funktion der ischiocruralen Muskulatur beschrieben, da sie auch klassische Funktionen der Kniestrecker übernehmen kann (Lombard-Paradoxon). Der M. gracilis (schlanker Muskel) ist ein zu den Adduktoren zählender Muskel, der sich über Hüft- und Kniegelenk erstreckt. Der M. sartorius zieht von der Spina iliaca superior über den Oberschenkel nach medial zum Pes anserinus. Er ist ein Beinabduktor und In-

nenrotator des Unterschenkels. Die klinische Bedeutung dieser periartikulären Sehnen und Muskeln zeigt sich bei Verletzungen und Überlastungsschäden.

## Ruptur der Biceps femoris-Sehne

Die distale Ruptur oder Avulsion (Ausrissfraktur) der M. biceps femoris-Sehne sieht man selten bei Sportarten mit abrupten Bewegungen wie Sprints, Fußball oder Wasserski. Meistens ereignet sich die Ruptur in Phasen der maximalen Kraftanstrengung oder bei abrupten Kraftänderungen während der Bewegung (z.B. Stolpern). Dabei ist →

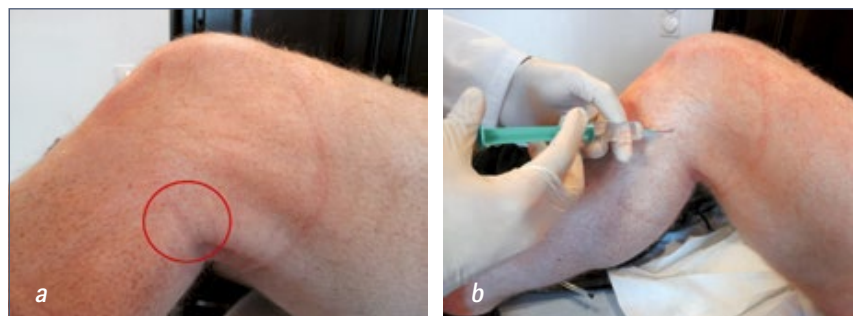


Abb. 1a und 1b: Diagnostische Injektion mit Lokalanästhetikum in den Ansatzbereich der Biceps femoris-Sehne

Bezeichnung	Diagnostik	Differential-Diagnose	Therapie
Ruptur der Biceps femoris-Sehne	Lokalisation: lateral Akutes auftreten, tastbare Delle, schmerzhafte Beugehemmung	Eingeklemmter akuter Aussenmeniskusriß, posterolaterale Kapselverletzung, lat. Tibiakopf-Fraktur	Konservativ: Mehrwöchige Ruhigstellung in Flexion <b>Operativ: Re-Fixation</b>
Tendinitis der M. biceps femoris-Sehne	Lokalisation: lateral Schmerzpunkt lat. Kniekehle und Fibulaköpfchen, schmerzhaft verhärtete und verkürzte Hamstrings, diagnostische Injektion	Traktus iliotibialis Scheuersyndrom (Läufer-Knie), Außenmeniskus-Schaden, Ganglion	Kryotherapie, Bandagen, Wärmebehandlung, Ultraschalltherapie, Elektrotherapie, Lasertherapie und Friktionsbehandlung
Traktus iliotibialis Scheuersyndrom (Läufer-Knie)	Lokalisation: lateral Schmerzpunkt oberhalb Fibulaköpfchen und lat. Gelenkspalt entlang Traktus iliotibialis	Tendinitis der M. biceps femoris, Außenmeniskus-Schaden, Ganglion	Kryotherapie, Bandagen, Wärmebehandlung, Ultraschalltherapie, Elektrotherapie, Lasertherapie und Friktionsbehandlung
Tendinitis und Bursitis des Pes anserinus	Lokalisation: medial Druckschmerzen am pes anserinus und Valgus Stress-Schmerz, diagnostische Injektion	Verletzungen und Schäden am medialen Kolateralband, Schäden am medialen Meniskus, Ganglion, dekompensierte Varus-Gonarthrose	Kryotherapie, Bandagen, Wärmebehandlung, Ultraschalltherapie, Elektrotherapie, Lasertherapie, Injektionstherapie und Friktionsbehandlung <b>Operativ: Resektion von Ganglien</b>

Tabelle 1: Bezeichnung, Diagnostik, Differentialdiagnose und Therapie von Pathologien kniegelenksnaher Sehnenstrukturen

ein maximaler Spannungszustand bei starker Hüftbeugung und gleichzeitiger Kniestreckung vorhanden. Häufig geht eine Erschöpfung oder ein unaufgewärmter Trainingszustand voraus. Die Symptome sind akut und sehr schmerzhaft, begleitet von einer lokalen Schwellung und einer schmerzhaften Beugehemmung am Knie. Manchmal kann man ein Avulsionsfragment tasten. Zur bildgebenden Diagnostik eignen sich Sonographie und Magnetresonanztomografie (MRT). Die initiale konservative Behandlung besteht aus Kryotherapie, Kompression, Entlastung und Ruhigstellung. Partialrupturen können konservativ behandelt werden, wobei die Sehne für 3–6 Wochen in Beugstellung entlastet wird.

Ausrissverletzungen müssen knöchern refixiert werden. Reine Sehnenverletzungen

werden mit Ankern am Knochen, am besten mit Ausmeißelung einer Knochenschuppe, reinseriert. Die Behandlungsdauer ist bei konservativer und operativer Therapie gleich lang, jedoch gewährleistet bei Dehiszenz nur die Operation eine anatomische und sichere Verankerung.

### Tendinitis der M. biceps femoris-Sehne

Überlastungsschäden (Tendinose, Tendinitis, Tendopathie) und repetitive Mikrotraumata können Ansatz-tendinosen der Biceps femoris-Sehne erzeugen. Die Schmerzpunkte finden sich an der lateralen Kniekehle und am Fibulaköpfchen. Als Provokationstest dient die Hyperextension des Kniegelenkes oder die Flexion gegen Widerstand des Untersu-

chers. Eine Palpation zeigt häufig verhärtete und schmerzhafte Hamstring-Muskeln. Differentialdiagnostisch muss an Außenmeniskus-Schäden, Ganglien und das distale Traktus-Scheuersyndrom (Läuferknie) gedacht werden. Letzteres tritt häufig bei Läufern auf und ist dadurch verursacht, dass der Traktus iliotibialis distal am Kondylus lateralis des Femur scheuert. Hierbei ist der Schmerzpunkt leicht oberhalb des Gelenkspaltes im Verlauf des Traktus iliotibialis zu ertasten. Die primäre Therapie der Biceps femoris Tendinitis ist die lokale anti-inflammatorische Behandlung mittels Kryotherapie mit mehrfachen Anwendungen jeweils 15 Minuten pro Tag. Unterstützend helfen physiotherapeutische Maßnahmen zur Muskeldehnung und kurzzeitige orale Gaben von nicht-steroida-

len Antiphlogistika. Injektionen mit Lokalanästhetika dienen zur Bestätigung der Diagnose (Abb. 1a, 1b) und sollten aufgrund der Gefahr einer Sehnenruptur keinesfalls mit Kortikosteroiden kombiniert werden.

Nach der akuten Phase helfen Bandagen, Wärmebehandlung, Ultraschalltherapie, Elektrotherapie, Lasertherapie und Friktionsbehandlung. Nach Abklingen der Beschwerden sollten frühzeitig Dehnungsübungen und muskelkräftigende Maßnahmen zur Wiedereingliederung in den Sport folgen.

#### Tendinitis und Bursitis des Pes anserinus

Die Tendinitis und Bursitis der Sehnenansätze am Pes anserinus sind aufgrund der Lokalisation differentialdiagnostisch von Verletzungen des medialen Kollateralbandes und Meniskusschädigungen zu unterscheiden. Ausgelöst wird die Affektion am Pes anserinus durch repetitive Bewegungen mit Friktion, wie bei Radfahren, Laufsport und Schwimmen. Der palpatorische Schmerz am Pes anserinus überschneidet sich mit dem distalen Ansatzgebiet des medialen Kollateralbandes. Auch der positive Valgus-Stresstest kann beide Strukturen betreffen. Hilfreich sind zur Differenzierung hierbei insbesondere die Anamnese und eine genauere Palpation des Pes anserinus. Häufig tastet man eine geschwollene Bursa, die sich auch sonographisch darstellen lässt. In chronischen Fällen entstehen auch kleine schmerzhaft palpable Ganglien am Pes anserinus. Bildgebend dienen Sonographie und MRT. Zur Therapie sollten zuerst die auslösenden Sportmaßnahmen ausgemacht und gemieden werden. Zur lokalen anti-inflammatorischen Behandlung eignen sich kreisende Bewegungen mit Eiswürfeln. Injektionen mit Lokalanästhetika dienen auch hierbei zur Bestätigung der Diagnose. Ausnahmsweise darf hier aufgrund der geringen Zugbelastung der Sehnen bei hartnäckigen Fällen bei Injektion in die Bursa das Lokalanästhetikum mit einem injizierbaren Kortikosteroid kombiniert werden.

Nach Abklingen der akuten Phase helfen elastische Bandagen, Wärmebehandlung, Ultraschalltherapie, Elektrotherapie, Lasertherapie und Friktionsbehandlung. Physiothe-

rapeutisch erfolgt die Behandlung mit der Dehnung von Quadrizeps-, Hamstring- und Adduktor-Muskulatur. Operative Maßnahmen sind selten indiziert – z. B. bei therapieresistenten Ganglien am Pes anserinus.

#### Diskussion

Die Kenntnis von Pathologien am Pes anserinus und der Sehne des M. biceps femoris gehört zum differentialdiagnostischen Repertoire bei der Behandlung von Kniebeschwerden (Tab. 1). Man sollte auch an diese Pathologien denken, bevor man zu möglicherweise unnötigen operativen Maßnahmen im Knie-Binnenraum schreitet. Ein schmerzhafter Gelenkspalt und der Meniskusriss im MRT sind alleine noch keine sichere OP-Indikation. Häufig haben Patienten nach arthroskopischer Behandlung von Meniskusschäden noch „Knieschmerzen“, bei denen man Tendinitiden periartikulärer Sehnen feststellen kann. Besonders häufig treten die aufgezählten Pathologien im Frühjahr bei Sportlern auf, die wieder mit dem Laufsport anfangen. Oft reicht die palpatorische Feststellung von Traktus- und Sehnen-Symptomen aus, um die Patienten zu beruhigen, indem man Kniebinnenschäden weitgehend ausschließt. Der diagnostische Injektionstest mit Lokalanästhetikum gibt dem Arzt und dem Patienten die sofortige Gewissheit über den Entstehungsort der Schmerzen. Laufanganalysen und die Inspektion der Beinachsen helfen bei der Feststellung von Ursachen wie Überpronation oder Varus- und Valgusfehlstellungen. Bei unsicherer klinischer Abgrenzbarkeit zu Kniebinnenschäden muss ein MRT durchgeführt werden.

Sehnenrisse entstehen entweder nach chronischer Vorschädigung oder bei Traumata mit hoher Rasananz. Die chronischen Sehnen-Pathologien sind in der Regel harmlos und gutartig im Verlauf, jedoch auch hartnäckig und langwierig in ihrer Behandlungsdauer.

*PD Dr. Erhan Basad*

*Zentrum für Hüft- und Knie-Endoprothetik/*

*Regenerative Gelenkchirurgie*

*ATOS Klinik Heidelberg*

*basad@atos.de*