

Operative Behandlungsoptionen bei osteochondralen Defekten am Kniegelenk

Von Erhan Basad

Keywords: M. Ahlbäck, AMIC, Chondrozyten, Knorpelschaden, MACI, Osteochondrosis dissecans, Osteonekrose, Stammzellen. Osteochondrale Defekte am Kniegelenk haben Ihre Ursache primär in einer Störung des subchondralen Knochens. Die operativen Behandlungstechniken sind daher immer zweischichtig. Dies bedeutet, dass Knochen und Knorpel in gleichem Maße repariert werden müssen. Dieser Artikel behandelt die operativen Techniken zur Therapie von Knorpel-Knochen-Defekten am Kniegelenk.



Grundlagen und Ursachen

Gelenkknorpel (Hyaliner Knorpel) hat einen zonalen Aufbau und besteht hauptsächlich aus einer extrazellulären Matrix mit wenig Chondrozyten (Abb. 1, A). Die Zelldichte und die Anordnung der Chondrozyten variieren abhängig von der Tiefe. Als unterste Schicht findet man die kalzifizierende Zone, welche als mechanisches Bindeglied zwischen Knorpel und subchondralem Knochen dient. Die subchondrale Knochenplatte (Abb. 1, B) trennt den Knorpel vom Knochenmark und spielt eine wichtige Rolle bei der Stabilität des subchondralen Knochens. Gelenkknorpel ist auf der einen Seite mechanisch sehr widerstandsfähig und andererseits weder sensibel durch Nerven versorgt noch durchblutet. Reparaturmechanismen und warnende Schmerzen sind daher kaum vorhanden. Die Ernährung des hyalinen Knorpels erfolgt über Diffusion von Nährstoffen aus der Gelenkflüssigkeit. Der subchondrale Knochen spielt eine nach neueren Kenntnissen immer größere Rolle für den Knorpelstoffwechsel. Das subchondrale Knochenmark (Abb.1, C) ist stark durchblutet und sehr schmerzempfindlich. Ist der vor Druckverteilung schützende, visko-elastische Gelenkknorpel erst

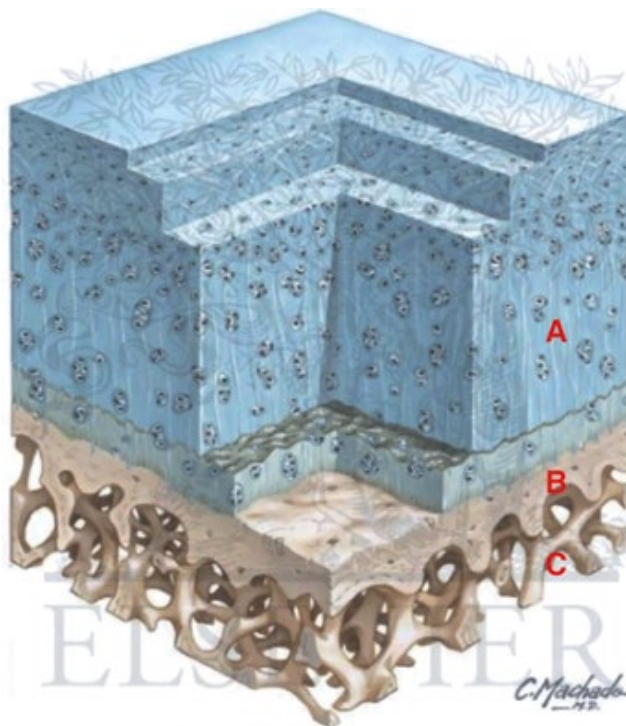


Abb. 1: Aufbau des Gelenkknorpels und des subchondralen Knochens
(© Netter Images)

einmal irreversibel geschädigt, entstehen stark schmerzhafte Symptome und deutlich erkennbare Signalveränderungen im MRT des subchondralen Knochens. Umgekehrt können primäre Erkrankungen des subchondralen Knochens zur Zerstörung des Gelenkknorpels führen.

Bei osteochondralen Defekten muss zwischen der **Osteochondrosis Dissecans (OD)**, der **Osteonekrose (ON)** und der **osteochondralen Verletzung (Flake)** unterschieden werden. Als Ätiologie für die OD werden kontrovers mechanische Faktoren (wiederholte Impulsbelastungen) vor allem bei hoch aktiven Kindern und Jugendlichen, welche von dem Krankheitsbild am häufigsten betroffen sind, diskutiert.

Die Osteochondrosis dissecans tritt am häufigsten am Kniegelenk bei Kindern und Jugendlichen, aber auch beim Erwachsenen auf. Sie ist eine umschriebene aseptische Knochennekrose unterhalb des Gelenkknorpels, bei der es mit einem Untergang des betroffenen Knochenareals sekundär zu einer Mitbeteiligung des Gelenkknorpels kommt. Die aseptische ON im Knie des Erwachsenen (M. Ahlbäck) ist ebenfalls ischämisch bedingt und tritt typischerweise medial, ohne Dissekat und nach dem 50sten Lebensjahr auf. Die Ursachen für die ON sind multifaktoriell durch Ischämien bedingt, die zu Knocheninfarkten führen. Abgegrenzt werden müssen die OD und ON gegenüber traumatischen osteochondralen Abscherungen oder Gelenkfrakturen.

Die MRT-Diagnostik ist für die Therapiewahl entscheidend. So können das Knochenmarködem und die Schäden ohne Demarkierung noch konservativ behandelt werden. Ist das Fragment instabil oder bereits ein kraterförmiger Defekt vorhanden, kann keine knöchernerne Re-Integration mehr erfolgen und es muss operativ behandelt werden.

Osteochondrale Autologe Transplantate

Bei der Knorpel-Knochen-Transplantation bzw. der Osteochondralen Autologen Transplantation (OATS) werden Knorpel-Knochen-Stanzylinder aus gesunden Zonen des Gelenkes entnommen und press-fit in den geschädigten Bereich eingebracht. Dieses Verfahren bietet den Vorteil einer sofortigen Belastbarkeit und der Defektdeckung mit hyalinem Knorpel. Außerdem wird auch das pathologische Knochengewebe ersetzt. Allerdings fügt man dem Patienten, je nach Defektgröße, einen mehr oder minder großen Hebedefekt zu, der zu persistierenden Beschwerden führen kann – selbst wenn der Defekt mit Knochenersatzmaterial oder autologem Knochen gefüllt wird. Die komplexe Oberflächenform von Gelenken gestaltet die mosaikartige Anpassung (Mosaikplastik) der Zylinder an die Defektform zuweilen schwierig, weshalb der Vergleich mit Pflastersteinen naheliegt.

Der Transplantateinbau erfolgt über eine knöchernerne Integration des Zylinders, während sich in der knorpeligen Grenzzone zwischen Transplantat und umgebendem Ge-

lenkknorpel entweder eine oder – seltener vorkommend – keine durch Faserknorpel gebildete Integration zeigt. Wegen der begrenzten Verfügbarkeit des Spendermaterials und möglicher Probleme an den Entnahmestellen ist die OATS für kleine und mittlere chondrale bzw. osteochondrale Defekte geeignet.

Die Mega-OATS stellt eine wesentlich umfangreichere Variante dar, bei der eine großflächige, großvolumige, nach Präparation zylinderförmige Knorpel-Knochen-Transplantation aus dem posterioren Femurkondylus erfolgt. Als Spenderareal wird hierbei über einen dorsalen Zugang der dorsale Kondylus verwendet. Die aufwendige Verwendung von frischen osteochondralen Allografts (von Organspendern) ist eine eher in den USA verbreitete Anwendung für besonders große Defekte, bei der nach neueren Studien Langzeit-Überlebensraten der Transplantate mit 75-80 Prozent angegeben werden. Als limitierend für den Erfolg von osteochondralen Allografts wird die Sterberate (Apoptose) von Knorpelzellen durch unterschiedliche metabolische und immunbedingte Faktoren im fremden Körper angegeben.

Spongiosaplastik mit autologer Chondrozytentransplantation

Die Autologe Chondrozytenimplantation (ACI) ist eine Transplantation extrakorporal vermehrter körpereigener (autologer) Knorpelzellen, welche im Defekt durch Synthese extrazellulärer Bestandteile einen Ersatz- →

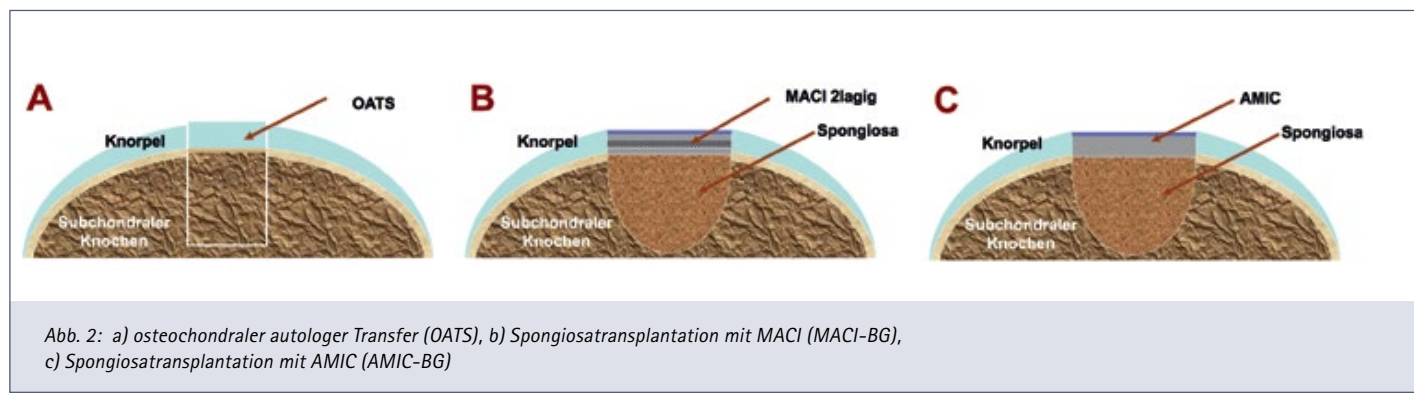


Abb. 2: a) osteochondraler autologer Transfer (OATS), b) Spongiosatransplantation mit MACI (MACI-BG), c) Spongiosatransplantation mit AMIC (AMIC-BG)

⚡ Schwerpunkt Knorpelrekonstruktion

knorpel (hyalinähnlichen Knorpel) bilden können. In der ersten Generation der ACI erfolgte die Abdichtung des Defektes gegen das Austreten der Chondrozyten in Suspension mit einem aufgenähten Periostlappen. Die Kombination der ACI-Periost-Technik mit einer Spongiosaplastik bei osteochondralen Defekten wurde als Sandwich-Technik beschrieben. Hierbei wird auf eine subchondrale Spongiosatransplantation als Abdichtung zuerst eine erste Lage und darüber eine zweite Lage Periost eingenäht. Die Chondrozyten-Suspension wird zwischen die beiden abgedichteten Periostlappen injiziert.

In der zweiten Generation wurde die Sandwich-Technik mit der Matrix-gestützten Autologen Chondrozyten-Implantation (MACI) durchgeführt. Bei der MACI wird der Kollagen-Zellträger mit den autologen Chondrozyten 4 bis 5 Tage vor Implantation beladen. Das Implantat aus Kollagen-Matrix und angehefteten Knorpelzellen (Biokomposit) wird auf die Spongiosaplastik aufgebracht und dabei nicht mehr eingenäht,

sondern nur noch mit einer sehr geringen Menge Fibrinkleber fixiert.

Bei der Kombinationstechnik aus Knochen transplantation (Bonegraft=BG) und MACI wird der Defekt durch ein ausgiebiges Debridement bis ins gesunde Knochengewebe vorbereitet (MACI-BG). Der Grund der Defekthöhle wird zusätzlich mit einem Stöbel perforiert, um vitalitätsfördernde Blutungen zu erzeugen. Der Defekt wird mit Spongiosa aus dem Beckenkamm press-fit aufgefüllt und mit dem umgebenden Knochen eingeebnet. Da die Spongiosa blutet, wird die MACI doppellagig aufgebracht. Chondrozyten dürfen nicht direkt mit blutenden Flächen in Kontakt kommen, da das eisenhaltige Hämoglobin die Proteoglykan-Synthese hemmt. Die erste Lage bildet daher einen Schutz für die Chondrozyten in der darüber liegenden Lage. Während die Spongiosa sich im subchondralen Knochen integriert und den Untergrund verfestigt, erzeugen die autologen Chondrozyten in der Matrix einen flächigen Regenerationsknorpel.

Bei sehr großen und tiefen Defekten verwenden wir zur Wiederherstellung eines stabilen Knochenlagers ein Stück Beckenkamm (Spongiosa und Kortikalis), welches in den Defekt eingefalzt wird.

Spongiosaplastik mit augmentierter Knochenmarkstimulation

Die augmentierte Knochenmarkstimulation ist ein weiteres biologisches Operationsverfahren mit einer Modifikation der Mikrofrakturierung. Die Mikrofrakturierung führt durch punktuelle Eröffnungen des Knochenmarkes zum Austritt von Blut mit mesenchymalen Stammzellen (MSC), Zytokinen und Wachstumsfaktoren. Zusätzlich zur Mikrofrakturierung wird eine zellfreie zweischichtige Kollagen-I/II-Membran als Augmentation auf den Defekt aufgetragen. Das Akronym dieses Verfahrens lautet AMIC und steht für die Autologe Matrixinduzierte Chondrogenese. Die mit Fibrinkleber fixierte Kollagen I/III-Membran stabilisiert das Blutgerinnsel aus der Spon-

Homologer osteochondraler Transfer (Austausch)	Autologer osteochondraler Transfer (Austausch)	Spongiosaplastik und ACT/MACI (Regeneration)	Spongiosaplastik und AMIC (Regeneration)
Allograft vom Organ-spender (frisch oder tiefgefroren)	Mosaikplastik, OATS, Mega-OATS (vom dorsalen Femurkondylus)	Kombination aus autologer Spongiosaplastik und einer Kollagen-Membran (Matrix) mit autologen Chondrozyten	Kombination aus autologer Spongiosaplastik und einer zellfreien Kollagen-Membran (Matrix)
Direkter osteochondraler Austausch besonders für große Defekte ohne Entnahmemorbidität	Direkte biologisch kompatible osteochondrale Zylinder. Früh belastbarer hyaliner Knorpel	Hyalinähnlicher Knorpel, hohe biologische Potenz autologer Chondrozyten	Einzeitiger Eingriff ohne regulatorische Zwänge, geringe Kosten. In-vivo differenzierung von MSC durch Matrix
Hohe Kosten, in Europa nicht verbreitet, möglicher Zelltod durch Abstoßungsreaktion	Entnahmemorbidität bei größeren Defekten, Zystenbildungen	Hohe Kosten, zweizeitiger Eingriff, Zulassung nach Arzneimittelgesetz	Abhängig von der Effizienz mesenchymaler Stammzellen, histologisch Faserknorpel

Tabelle 1: Auflistung verschiedener Techniken mit Vor- und Nachteilen

Take home message

Die Mitbehandlung der subchondralen Pathologie ist maßgeblich bei der Regeneration von osteochondralen Defekten am Knie.

giosa und verbessert die Füllung des chondralen Defektes. Bei osteochondralen Defekten kommen Spongiosaplastik und AMIC kombiniert (AMIC-BG) zum Einsatz (Abb. 2c). Im Vergleich zur MACI-BG ist die AMIC-BG ein einzeitiges Operationsverfahren ohne die kostenintensive in-vitro Expansion von autologen Chondrozyten.

Diskussion

Bei den hier vorgestellten Verfahren werden hauptsächlich körpereigene Materialien und das Selbstheilungspotenzial durch Stimulation chondrogener Reaktionen aus dem Knochenmark genutzt. Eine Übersicht bietet Tabelle 1.

Das Management von Knorpelschäden erfordert die besondere Berücksichtigung subchondraler Pathologien. Ohne ein intaktes bzw. vitales subchondrales Bett ist eine Knorpelregeneration erfolglos. Die Bedeutung der Biologie des subchondralen Knochens bei Knorpelschäden gewinnt in den jüngeren klinischen Arbeiten immer mehr an Bedeutung. Daher ist der Austausch bzw. die Wiederherstellung eines stabilen und biologisch gesunden Knochenlagers das Fundament einer Knorpelregeneration bei osteochondralen Defekten. Auch bei reinen chondralen Defekten sollte, bevor man sich für eine OP-Technik entscheidet, auf frühe Zeichen einer subchondralen Dekompensation im MRT geachtet werden.

Die weit verbreitete und häufig durchgeführte OATS ist ein kostengünstiges Verfahren. Durch den Transfer von reifem hyalinem Knorpel ist eine frühe Belastung möglich. Li-

mitiert wird das Verfahren durch den Entnahme-Defekt und durch die Zwischenräume, die entstehen, wenn mehrere Zylinder eingesetzt werden. Neben der unregelmäßigen Oberfläche kann man im Zeitverlauf im MRT die Bildung subchondraler Zysten durch Eindringen von Synovialflüssigkeit in die Zwischenräume beobachten. Daher ist die OATS ideal, wenn das defekte Areal durch einen einzelnen Zylinder ausgetauscht werden kann.

Bei der zellbasierten Knorpel-Regeneration bilden Chondrozyten oder differenzierte Stammzellen den Reparaturknorpel durch die Synthese extrazellulärer Matrixbestandteile. Voraussetzung hierfür ist eine mehrwöchige Teilbelastung sowie ein Reha-Programm mit kontinuierlicher Mobilisation des Gelenkes. Die Behebung des knöchernen Defektes durch press-fit Einbringung vitaler autologer Spongiosa aus dem stammzellreichen Beckenkamm ist biologisch vorteilhaft und erlaubt eine bessere Verdichtung und eine plastische Formbarkeit bzw. ein An-Modulieren des Knochenmaterials. Spongiosa ist nach unserer Erfahrung das ideale autologe Aufbaumaterial: sie enthält Stammzellen, Wachstumsfaktoren, ist plastisch formbar und mechanisch belastbar.

Die Entscheidung für die chondrale Regeneration mit ACI/MACI oder AMIC ist heute vor allem eine Kostenfrage, da die in-vitro Vermehrung von Chondrozyten bei der ACI/MACI dem Arzneimittelgesetz unterliegt. Alternativ zu autologen Chondrozyten haben mesenchymale Stammzellen durch die Kollagenmembran bei der AMIC das Potenzial, sich in vivo zu differenzieren und eine extrazelluläre Matrix für das Knorpelregenerat zu bilden. Die Knochenmarksbestandteile aus Stammzellen, Zytokinen und Wachstumsfaktoren sind in neueren Studien und nach unseren Erfahrungen eine wirksame Grundlage für die osteochondrale Regeneration mit der AMIC-BG.

*PD Dr. Erhan Basad
Zentrum für Hüft- und Knie-Endoprothetik/
Regenerative Gelenkchirurgie
ATOS Klinik Heidelberg
basad@atos.de*

NEU + NEU + NEU + NEU +

Ausgabe als PDF

Die ATOSnews gibt es jetzt zusätzlich zur gedruckten Version als pdf-Datei – einfach per e-mail anfordern unter

ATOSnews@atos.de

NEU + NEU + NEU + NEU +

Abstracts in English

Englische Kurzversionen/ Abstracts der wichtigsten Beiträge können Sie als pdf anfordern unter

ATOSnews@atos.de